

Cáncer anaplásico de páncreas simulando GIST gástrico invasor: Reporte de un caso con excepcional sobrevida

Álvaro Morales¹, Enrique Cruz², Omar Orellana¹, Claudia Morales², Manuel Figueroa-Giralt^{1*}.

Anaplastic Pancreatic Cancer Simulating Invasive Gastric GIST: Report of a Case with Exceptional Survival

RESUMEN

El carcinoma anaplásico pancreático (CAP) es infrecuente (2-7% de los carcinomas pancreáticos), con una sobrevida media de 5,7 meses. Presentamos el caso de una paciente de 44 años con hemorragia digestiva alta, ingresada hemodinámicamente inestable. La TC reveló una masa del fondo gástrico con infiltración pancreática, sugerente de un GIST. La endoscopía identificó una lesión submucosa gástrica intratable endoscópicamente. Se realizó una resección quirúrgica de urgencia; la histología confirmó un CAP. La paciente evolucionó favorablemente, sin recidiva a 5 años post quimioterapia. El tratamiento con cirugía y quimioterapia adyuvante fue eficaz.

Palabras clave: Cáncer de Páncreas; Hemorragia Gastrointestinal; Tumores del Estroma Gastrointestinal.

ABSTRACT

Pancreatic anaplastic carcinoma (PAC) is a rare entity (2-7% of pancreatic carcinomas), with a mean survival of 5.7 months. We present the case of a 44-year-old patient who consulted for upper gastrointestinal bleeding and was admitted hemodynamically unstable. CT showed a large mass in the gastric fundus with infiltration to the pancreas, suggestive of GIST. Esophagogastroduodenoscopy identified a submucosal ulcerated lesion that was intractable by this means. An emergency surgical resection was performed, and the histology confirmed a PAC. The patient evolved favorably, without recurrence

¹Departamento de Cirugía, Hospital Clínico Universidad de Chile. Facultad de Medicina Universidad de Chile. Santiago, Chile.

²Escuela de Medicina. Facultad de Medicina Universidad de Chile. Santiago, Chile.

³Departamento de Anatomía Patológica Hospital Clínico Universidad de Chile. Facultad de Medicina Universidad de Chile. Santiago, Chile.

*Correspondencia: Manuel Figueroa-Giralt / manuelfigueroa.gi@uchile.cl
Carlos Lorca Tobar 999, Independencia. Santiago, Chile.

Financiamiento: Este trabajo no contó con apoyo financiero de ningún tipo.

Los autores declaran no tener conflictos de interés.

Recibido: 09 de julio de 2024.
Aceptado el 11 de noviembre de 2024.

after 5 years post adjuvant chemotherapy. Treatment with radical surgery plus adjuvant chemotherapy was effective.

Keywords: Gastrointestinal Hemorrhage; Gastrointestinal Stromal Tumors; Pancreatic Neoplasms.

El carcinoma anaplásico de páncreas (CAP) es un subtipo raro y agresivo de cáncer de páncreas^{1,2,3}, representando entre el 5-7% de todos los tumores exocrinos pancreáticos^{1,2}. Suele tener un mal pronóstico, con una sobrevida promedio de 5,4 meses desde el diagnóstico, el que suele ser tardío^{4,5,6}. Pese a su mal pronóstico y a los avances actuales, no se ha logrado obtener mejoras significativas en su sobrevida en los últimos 40 años⁶.

La resección quirúrgica asociada a terapia sistémica adyuvante, es el tratamiento que ofrece la mejor posibilidad de sobrevida en pacientes operados oportunamente^{3,5,7,8}.

Se presenta un caso de carcinoma anaplásico de páncreas de presentación inusual, pero con una sobrevida excepcional posterior al manejo multidisciplinario.

Presentación del caso

Una paciente femenina de 44 años ingresó al servicio de urgencias por un cuadro de melena y dolor abdominal de 3 semanas de evolución. A su ingreso, se encontraba hemodinámicamente inestable con presión arterial media límite de 60 mmHg, frecuencia cardíaca en 95 lpm. En el laboratorio destacaba una Hb de ingreso en 4,8 g/dL. Se iniciaron medidas de soporte y se realizó una endoscopia digestiva alta que reveló un tumor gástrico submucoso sin sangrado activo, pero intratable por este medio. Se procedió a hospitalizar a la paciente y se complementó el estudio con un Angio-TC abdominal que informó una masa exofítica sólida dependiente del fondo gástrico de 11,3 cm de diámetro mayor, de densidad heterogénea y una úlcera de 24 mm en la cara anterior, sugyente de un tumor del estroma gastrointestinal gástrico (GIST) (Figura 1).

Una vez estabilizada la paciente, se plani-

ficó una resección quirúrgica. A la exploración, el tumor se evidenció como una gran lesión exofítica del tercio proximal y cara posterior del estómago de 12 cm de diámetro, con un extenso proceso adherencial e infiltrativo al hilio esplénico, incluyendo la cola pancreática y parte de la fascia de gerota izquierda; sin embargo, el tejido pancreático adyacente era de aspecto normal. No se evidenciaban metástasis linfáticas, viscerales ni peritoneales (Figura 1).

Se realizó una gastrectomía vertical en cuña asociada a pancreatocetomía corporodistal y esplenectomía en bloc. El estudio histológico arrojó un tumor con proliferación neoplásica maligna, anaplásica, pobremente diferenciada, con células dispuestas en un patrón sólido con relación nuclear-citoplasmática aumentada, núcleos hipercromáticos, pleomórficos, anisocarióticos con numerosas mitosis y algunas células gigantes multinucleadas de tipo osteoclasto, márgenes quirúrgicos circunferenciales y un margen pancreático de 0.5 cm. No se evidenció invasión perineural ni linfovascular. La inmunohistoquímica para vimentina, queratina y CD68 fueron positivas. La inmunohistoquímica para DOG, S100, CD34 y DOG1 fue negativa. Estos hallazgos fueron concordantes con un cáncer anaplásico de páncreas (Figura 2).

La paciente evolucionó en el postoperatorio inmediato de buena manera. La única complicación destacable fue una filtración bioquímica pancreática (fístula tipo A) sin repercusión clínica, por lo que se mantuvo con drenaje por 6 semanas y luego se retiró sin incidentes. Evolucionó posteriormente de manera favorable, recibiendo quimioterapia de manera efectiva con Oxaliplatino, 5-Fluorouracilo y Leucovorina, con un seguimiento seriado con PET/CT sin metástasis a 5 años, en buenas condiciones generales y con una buena calidad de vida.

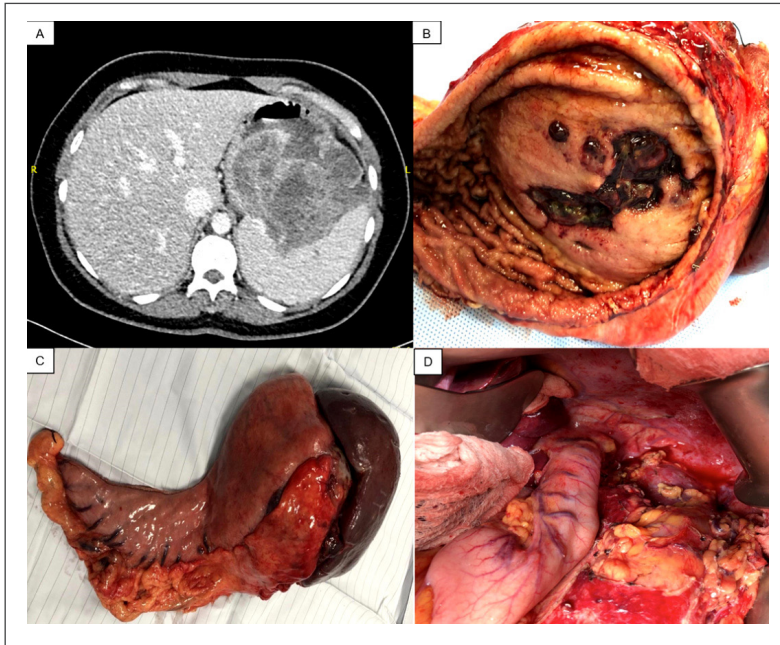


Figura 1: Corte axial de tomografía computada con contraste endovenoso y hallazgos intraoperatorios. A: Se evidencia una gran masa exofítica dependiente del fondo gástrico, ulcerada, sugerente de un GIST gástrico (flecha blanca). B y C: Pieza operatoria (cola del páncreas, fondo y parte de la curvatura mayor gástrica, bazo y porción de fascia de gerota). A su apertura se evidencia una gran ulceración de la pared gástrica como la causante del sangrado. D: Lecho quirúrgico post operatorio con gastrectomía vertical, fascia de gerota y diafragma.

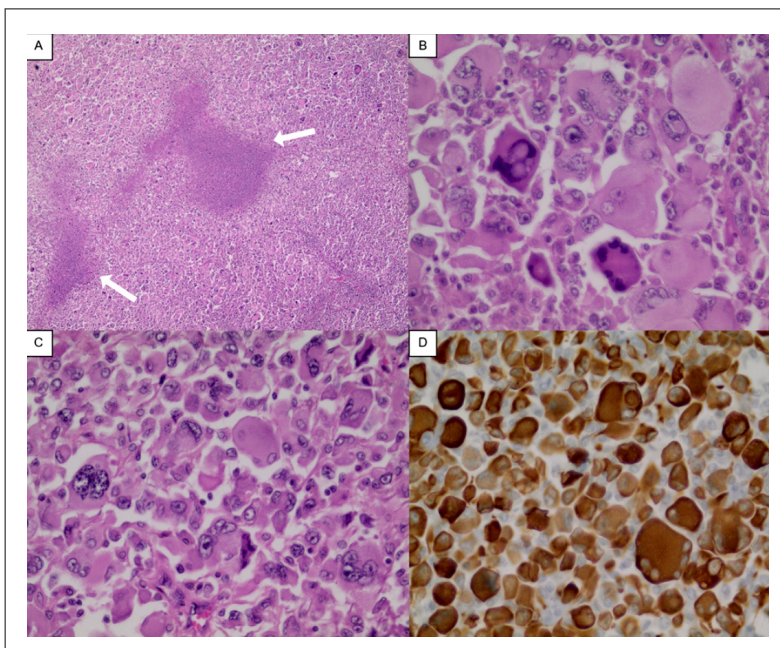


Figura 2: Análisis histopatológico consistente con cáncer anaplásico de páncreas. A: Hematoxilina y eosina, 10 x: Proliferación neoplásica maligna dispuesta en patrón sólido, con células grandes y pleomórficas, con focos de necrosis marcadas con flechas. B y C: Hematoxilina y eosina, 100 x: Proliferación de células neoplásicas grandes, con acentuado pleomorfismo, algunas multinucleadas, con núcleos vesiculosos, hiper cromáticos, con nucléolo prominente, mitosis y amplio citoplasma eosinófilo pálido, bien delimitado. D: Tinción inmunohistoquímica de pantherina, 100 x: Positiva difusa e intensa en citoplasma de células neoplásicas.

Discusión

El cáncer anaplásico de páncreas, subclasificado en subtipo fusiforme, de células gigantes y pleomórfico es un tipo de tumor poco frecuente, pero muy agresivo, de cáncer de páncreas². La presentación clínica incluye sintomatología poco específica como dolor abdominal, fatiga, baja de peso, dolor dorsal o ictericia; similares al adenocarcinoma ductal de páncreas⁴. El consenso actual establece el estudio con imágenes (RMN, TC, PET) como indispensable para su diagnóstico, destacando la tomografía computada con fase angiográfica como estudio indispensable para evaluar su resecabilidad⁶.

A nuestro conocimiento, no existen otros reportes en la literatura en que su síntoma cardinal fuera una hemorragia digestiva alta masiva, aunque se han descrito cuadros de hemorragia digestiva alta en adenocarcinoma ductal de páncreas y, cuando este síntoma estaba presente, en aproximadamente la mitad indicaba una invasión del tubo digestivo por el tumor⁹. La hemorragia digestiva alta suele deberse a otras causas (péptica, variceal, erosiva, tumorales, malformaciones vasculares, entre otras)¹⁰. Dentro de las causas tumorales, una posibilidad son los tumores GIST gástricos^{11,12} siendo en este caso, los hallazgos endoscópicos e imagenológicos (larga masa exofítica gastrointestinal sin compromiso significativo de linfadenopatías) altamente sugerentes de esta entidad¹³.

Dado el contexto de gravedad de este caso, intratable por métodos endoscópicos, se realizó un manejo quirúrgico agresivo excisional. El análisis histopatológico finalmente mostró un origen pancreático. Si bien una etiología pancreática no es la primera sospecha frente a una neoplasia de la pared gástrica, no debe olvidarse como posibilidad¹⁴. Las lesiones que comprometen la pared gástrica tienen características comunes, por lo que se requiere una evaluación meticulosa mediante una combinación de análisis endoscópicos, radiológicos e histopatológicos para llegar a un diagnóstico preciso.

La sobrevida presentada en este caso dista significativamente de la ampliamente descrita, con una media de 5,7 meses desde el diagnóstico.

Aunque hay varios factores que podrían haber influido en este caso, se destaca la agresividad del abordaje quirúrgico inicial, logrando extraer el tumor completamente con márgenes quirúrgicos amplios. En la literatura se describe que en pacientes candidatos a la resección quirúrgica, esta terapia aumenta la sobrevida significativamente^{1,2,7,8,15}. En la cohorte de pacientes más amplia reportada de pacientes operados con CAP se describen sobrevidas a 1, 2 y 5 años de 13.8%, 6.2% y 4.1% respectivamente; en este mismo estudio, se describe que, en pacientes operados, su sobrevida no muestra diferencias significativas con respecto a pacientes con adenocarcinoma pancreático ductal⁸. Esto es similar a una cohorte japonesa, donde la sobrevida a 1 año desde el diagnóstico no superó el 15% y ningún paciente sobrevivió a los 2 años¹⁶.

Si bien la ausencia de directrices establecidas para el manejo quirúrgico del CAP resalta la necesidad de realizar estudios prospectivos que evalúen la eficacia y seguridad de abordajes quirúrgicos agresivos y establecer protocolos, existe evidencia suficiente para apoyar un abordaje quirúrgico agresivo con márgenes quirúrgicos amplios en los escenarios que sea posible, como el realizado en este caso^{1,3,7,8,15}. Lamentablemente, la baja frecuencia de la neoplasia plantea un reto a la hora de realizar ensayos a gran escala, por lo que la colaboración multicéntrica tiene un rol crucial para futuras proyecciones clínicas.

Se ha descrito que la quimioterapia adyuvante y/o paliativa, si bien tiene cierto rol, este es limitado en relación a la sobrevida³. Esto difiere de la experiencia expuesta en este caso clínico y podría sugerir un rol más protagónico en el que será necesario ahondar en futuros estudios de mayor escala.

En este caso, la sospecha inicial fue un GIST gástrico. Sin embargo, el estudio anatomopatológico confirmó el diagnóstico de CAP. Esto manifiesta la importancia de considerar el origen pancreático como un diferencial de los tumores que comprometen la pared gástrica. La resección en bloque de manera agresiva con amplios márgenes quirúrgicos, cuando es factible, puede ser una alternativa eficaz. El manejo agresivo

descrito en este caso ha logrado una supervivencia excepcional, mayor incluso que la reportada para el cáncer de páncreas en general. Este resultado abre las puertas a considerar una resección quirúrgica agresiva y amplia de entrada en esta patología para lograr mejores supervivencias globales. Se deben hacer estudios a mayor escala para confirmar esta suposición.

Referencias

1. Jo S. Huge undifferentiated carcinoma of the pancreas with osteoclast-like giant cells. *World J Gastroenterol.* 2014; 20(10): 2725-2730.
2. Okazaki M, Makino I, Kitagawa H, Nakanuma S, Hayashi H, Nakagawara H, et al. A case report of anaplastic carcinoma of the pancreas with remarkable intraductal tumor growth into the main pancreatic duct. *World J Gastroenterol.* 2014; 20(3): 852-856.
3. Strobel O, Hartwig W, Bergmann F, Hinz U, Hackert T, Grenacher L, et al. Anaplastic pancreatic cancer: Presentation, surgical management, and outcome. *Surgery.* 2011; 149(2): 200-208.
4. Paal E, Thompson LD, Frommelt RA, Przygodzki RM, Heffess CS. A clinicopathologic and immunohistochemical study of 35 anaplastic carcinomas of the pancreas with a review of the literature. *Ann Diagn Pathol.* 2001; 5(3): 129-140.
5. Oymaci E, Yakan S, Yildirim M, Argon A, Namdaroglu O. Anaplastic Carcinoma of the Pancreas: A Rare Clinical Entity. *Cureus.* 2017; 9(10): e1782.
6. Zhang L, Sanagapalli S, Stoita A. Challenges in diagnosis of pancreatic cancer. *World J Gastroenterol.* 2018; 24(19): 2047-2060.
7. Paniccia A, Hosokawa PW, Schulick RD, Henderson W, Kaplan J, Gajdos C. A matched-cohort analysis of 192 pancreatic anaplastic carcinomas and 960 pancreatic adenocarcinomas: A 13-year North American experience using the National Cancer Data Base (NCDB). *Surgery.* 2016; 160(2): 281-292.
8. Clark CJ, Graham RP, Arun JS, Harmsen WS, Reid-Lombardo KM. Clinical outcomes for anaplastic pancreatic cancer: a population-based study. *J Am Coll Surg.* 2012; 215(5): 627-634.
9. Aguilera Munoz L, de Mestier L, Lamallem H, Jais B, Maire F, Lévy P, et al. Gastrointestinal bleeding in patients with pancreatic cancer: Causes and haemostatic treatments. *United European Gastroenterol J.* 2020; 8(9): 1106-1114.
10. Gralnek IM, Dumonceau JM, Kuipers EJ, Lanás A, Sanders DS, Kurien M, et al. Diagnosis and management of nonvariceal upper gastrointestinal hemorrhage: European Society of Gastrointestinal Endoscopy (ESGE) Guideline. *Endoscopy.* 2015; 47(10): a1-a46.
11. Chaudhry UI, DeMatteo RP. Advances in the surgical management of gastrointestinal stromal tumor. *Adv Surg.* 2011; 45: 197-209.
12. Zhao X, Yue C. Gastrointestinal stromal tumor. *J Gastrointest Oncol.* 2012; 3(3): 189-208.
13. Bano S, Puri SK, Upreti L, Chaudhary V, Sant HK, Gondal R. Gastrointestinal stromal tumors (GISTs): An imaging perspective. *Jpn J Radiol.* 2012; 30(2): 105-115.
14. Umezaki N, Hashimoto D, Nakagawa S, Yamao T, Tsukamoto M, Kitano Y, et al. Cystic gastric metastasis from pancreatic cancer. *Surgical Case Reports.* 2018; 4(1): 31.
15. Gao HQ, Yang YM, Zhuang Y, Liu P. Locally advanced undifferentiated carcinoma with osteoclast-like giant cells of the pancreas. *World J Gastroenterol.* 2015; 21(2): 694-698.
16. Hoshimoto S, Matsui J, Miyata R, Takigawa Y, Miyauchi J. Anaplastic carcinoma of the pancreas: Case report and literature review of reported cases in Japan. *World J Gastroenterol.* 2016; 22(38): 8631-8637.