

# Síndrome hemolítico urémico asociado a toxina Shiga con hipocomplementemia en edad atípica. Caso clínico

DANIEL CATHALIFAUD<sup>a</sup>, JAVIER SANDOVAL<sup>a</sup>, TOMÁS CERDA<sup>a</sup>,  
DIEGO REYES<sup>1</sup>, RODRIGO A. SEPÚLVEDA<sup>2</sup>

<sup>1</sup>Departamento de Medicina Interna, Facultad de Medicina, Pontificia Universidad Católica de Chile. Santiago, Chile.

<sup>2</sup>Departamento de Nefrología, Facultad de Medicina, Pontificia Universidad Católica de Chile. Santiago, Chile.

<sup>a</sup>Interno, Facultad de Medicina, Pontificia Universidad Católica de Chile. Santiago, Chile.

Trabajo no recibió financiamiento.

Los autores declaran no tener conflictos de interés.

Recibido el 28 de noviembre de 2020, aceptado el 30 de noviembre de 2021.

Correspondencia a:  
Diego Reyes P.  
Diagonal Paraguay 362,  
Departamento de Medicina  
Interna. 5° piso.  
dmreyes@uc.cl

## Shiga toxin-associated hemolytic uremic syndrome with hypocomplementemia. Report of one case

*The Shiga toxin associated (Stx) hemolytic uremic syndrome (HUS) is an important cause of acute renal failure (ARF) and the most common cause of thrombotic microangiopathy (TMA) in pediatrics. Primary atypical HUS (aHUS) is a rare disease due to a genetic defect in the alternative complement pathway. Both diseases may share clinical and laboratory elements, making differential diagnosis difficult, such as the presence of diarrhea in aHUS or complement alterations in HUS-Stx. The treatment and prognosis of both diseases is completely different. We report a 15-year-old male with severe HUS. After a self-limited diarrheal syndrome, he had a severe TMA and ARF, requiring renal replacement therapy. An extensive etiological study was carried out, ruling out the main causes of TMA. Alterations in complement factors were observed. Finally, the diagnosis of HUS-Stx was established. The patient evolved favorably with recovery of renal function.*

(Rev Med Chile 2021; 149: 1684-1688)

**Key words:** Acute Kidney Injury; Hemolytic-Uremic Syndrome; Shiga Toxin; Complement Pathway, Alternative.

El Síndrome Hemolítico Urémico (SHU) típico o asociado a Shiga-toxina (Stx), es una enfermedad eminentemente pediátrica<sup>1,2</sup>. Es una importante causa de insuficiencia renal aguda (IRA), en general reversible, y la causa más frecuente de microangiopatía trombótica (MAT) en pediatría, representando hasta 90% de los casos. El otro 10% corresponde a SHU mediado por complemento o atípico (aSHU) y otras causas de MAT secundaria. El SHU asociado a Shiga-toxina (SHU-Stx) se presenta en promedio a los 1,5-2 años, con disentería, trombocitopenia y falla renal en general reversible; hasta 15% de los pacientes que presentan enterocolitis por *Escherichia coli*

productora de Stx (EC-Stx) desarrolla SHU<sup>2-5</sup>. En cambio, el aSHU suele presentarse en adolescentes y adultos jóvenes, en general sin diarrea (aunque pueden presentarla en hasta 30%, por lo que no se recomienda diferenciar ambos cuadros en base a su presencia), trombocitopenia e IRA oligúrica con mal pronóstico de recuperación<sup>6-8</sup>. Desde hace algunos años se ha observado que el SHU-Stx produce activación del complemento, con repercusiones pronósticas relevantes y mecanismos aún no completamente dilucidados<sup>7,10</sup>.

Tradicionalmente, el SHU-Stx se ha manejado con medidas de soporte, incluyendo la terapia de reemplazo renal (TRR). Mientras, el aSHU

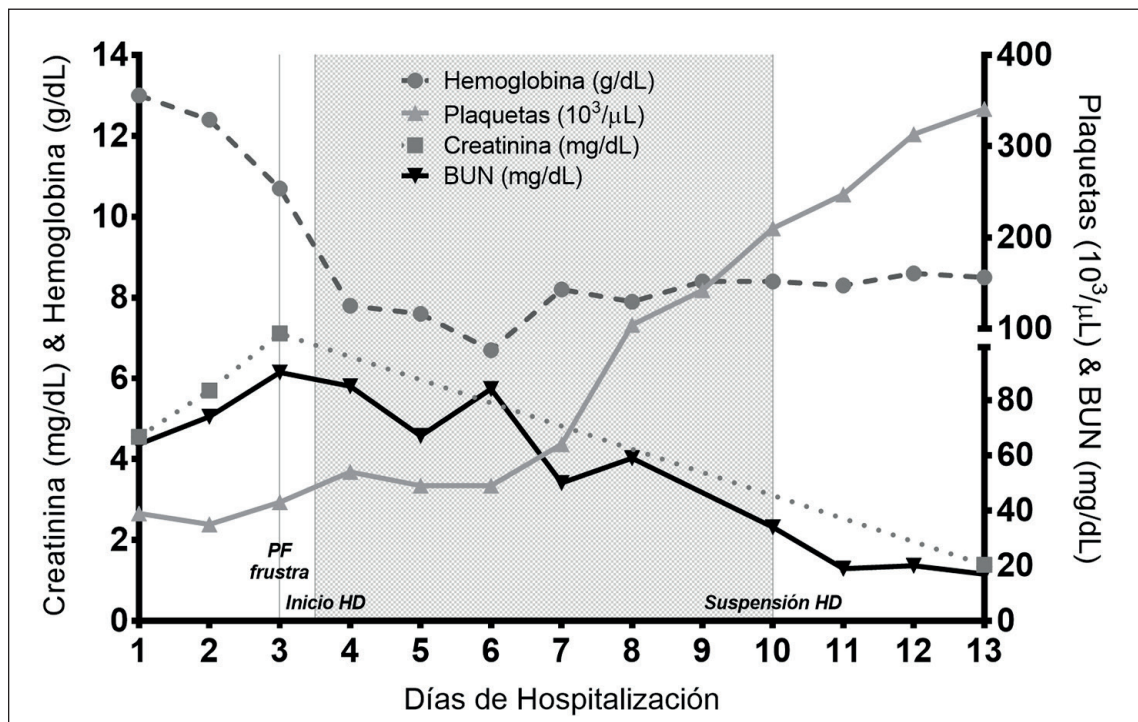
requiere inhibir la activación de la vía alterna del complemento (VAC), mediante plasmaféresis terapéutica y/o Eculizumab. La plasmaféresis permite eliminar anticuerpos contra el factor H (FH) o factores del complemento hiperfuncionantes, además de reponer factores reguladores deficitarios al aportar plasma. Sin embargo, ha sido Eculizumab (inhibidor de C5) el fármaco que ha logrado cambiar la historia natural catastrófica del aSHU<sup>11</sup>.

Presentamos un caso de SHU-Stx en un adolescente con hipocomplementemia, con énfasis en el diagnóstico diferencial. Se cuenta con la autorización de los familiares responsables del paciente para la publicación del caso.

### Caso clínico

Hombre de 15 años con antecedente de Trastorno del Espectro Autista, consulta por 5 días de dolor abdominal cólico, vómitos, sensación febril y diarrea acuosa sin sangre, que inició posterior

a la ingesta de alimentos en un restaurante, sin compromiso de conciencia, síntomas urinarios, ni lesiones cutáneas. Ingresa en buenas condiciones generales, hemodinámicamente estable y afebril. En sus exámenes destacan: hemoglobina 13 g/dL, plaquetas 39.000/ $\mu$ L, creatinina 4,5 mg/dL, nitrógeno ureico 64 mg/dL, potasio 5,7 mmol/L, lactato deshidrogenasa 1.500 U/L y bilirrubina total 2,1 mg/dL de predominio indirecto (1,46 mg/dL). Es hospitalizado con el diagnóstico de IRA y sospecha de SHU. Se manejó inicialmente con medidas de soporte, sin antibióticos. No fue posible realizar pruebas en deposiciones por constipación posterior al ingreso. Del laboratorio destacan: Haptoglobina < 10 mg/dL (detectable > 10 mg/dL), C3 78,6 mg/dL (rango: 70-150 mg/dL), C4 10,2 mg/dL (rango: 13,5-45 mg/dL) y actividad ADAMTS13 50% (normal). La trombocitopenia, anemia progresiva, LDH elevada, haptoglobina indetectable y falla renal confirman una MAT. Si bien la presentación inicial corresponde a la de un SHU-Stx, la edad del paciente y alteraciones inespecíficas del complemento hacen



**Figura 1.** Evolución de función renal y parámetros de microangiopatía. BUN: Nitrógeno ureico en sangre, HD: hemodiálisis, PF: plasmaféresis.

sospechar alguna forma de aSHU. Se decide iniciar plasmaféresis con plasma fresco congelado como solución de reposición. Desafortunadamente, el paciente desarrolla un *shock* anafiláctico en los primeros 20 minutos, que es manejado sin complicaciones, pero obliga a discontinuar esta terapia sin haberla completado. Evoluciona con anuria y sobrecarga de volumen, requiriendo TRR. Al quinto día de hospitalización presenta deposiciones, realizándose un estudio microbiológico ampliado mediante FilmArray, el cual demuestra *Escherichia coli* O:157 productora de Stx, estableciéndose el diagnóstico de SHU-Stx. Evoluciona con remisión espontánea de la actividad hemolítica, incrementando sus recuentos hematológicos. Respecto a la falla renal, desarrolla anuria con necesidad de TRR, pero lentamente presenta diuresis y función depurativa, logrando discontinuación de ésta.

## Discusión

Se presenta un caso de SHU-Stx poco común por dos motivos. Primero, la edad de presentación: el SHU-Stx es una enfermedad con mayor incidencia en menores de 5 años, con excepción de brotes aislados, siendo así menos probable en nuestro paciente<sup>1-4,6,7</sup>. Además, se han descrito formas de aSHU propias del adolescente, como la secundaria a anticuerpos contra FH<sup>9</sup>.

Segundo, el caso se presentó con hipocomplementemia. En el SHU-Stx existe cierta activación del complemento, sin embargo, los niveles plasmáticos bajos son infrecuentes: C3 bajo se ha asociado a mayor gravedad del cuadro, y el hallazgo de C4 bajo es excepcional en la literatura, existiendo sólo reportes escasos<sup>7,10</sup>. Una disminución aislada de C3 sugiere activación de la VAC, mientras que la disminución de C3 y C4 implica activación de la vía clásica y/o lectinas (VCL)<sup>12</sup>. Lo habitual, es que los factores del complemento aumenten como reactantes de fase aguda; sólo podrían disminuir ante cuadros severos en donde el consumo supera la sobreproducción<sup>10,12</sup>.

El complemento tiene como función atacar células extrañas (microorganismos, células neoplásicas o dañadas). Normalmente, la VAC se encuentra espontáneamente activada, y es inhibida gracias a factores específicos que circulan por la sangre o están asociados a las membranas

celulares. La activación de las VCL, por otro lado, requiere de la unión de anticuerpos a la membrana celular (vía clásica) o de reconocimiento de patrones moleculares (vía lectinas). Sin un control adecuado sobre el complemento, ocurre activación de esta cascada en membranas celulares propias, especialmente endotelio, generando MAT<sup>5-7</sup>.

Una eventual activación de la VAC en SHU-Stx se puede explicar por diversos mecanismos. Las exotoxinas Stx1 y Stx2 ingresan a las células uniéndose al receptor glicolipídico de superficie globotriaosil-ceramida (Gb3). Éste se expresa considerablemente en el endotelio renal y al interactuar con Stx genera reclutamiento leucocitario, disfunción endotelial, activación de células inflamatorias y trombosis microvascular. Las Stx podrían contribuir a la activación del complemento mediante el depósito de C3 en el endotelio. Esto, junto a la pérdida de trombo-resistencia inducida por Stx y la mayor expresión de P-selectina (que aumenta la afinidad de C3b por el endotelio), gatillan la VAC<sup>7</sup>. También, el lipopolisacárido favorece la inflamación, induce pérdida de resistencia a la trombosis endotelial, disminuye la función del FH e incluso puede activar directamente el complemento, lo que llevaría a la intensificación de la VAC, con normalización de C3 una vez resuelto el cuadro<sup>13-15</sup>. Así, se ha reportado diferente "gravedad" en los cuadros de SHU-Stx según los niveles de C3. Una serie argentina encontró niveles C3 y C4 aumentados en casos leves, y niveles de C3 normales en casos graves, normalidad que se atribuyó a consumo por activación de la VAC<sup>12</sup>. Niveles bajos de C3 podrían aparecer en casos extremadamente graves. De hecho, los casos de SHU-Stx con disminución de C3 se asocian a mayor necesidad de TRR, mayor duración de ésta, más complicaciones renales y MAT más severa<sup>7,16</sup>.

La explicación de los niveles bajos de C4 es compleja y se ha descrito escasamente, también con normalización de los niveles una vez resuelto el cuadro<sup>10</sup>. Esta situación implica la activación de la VCL, fenómeno escasamente descrito previamente, que podría ser causado por micropartículas liberadas por células durante la apoptosis, que podrían unirse a factores del complemento como C1q, C3 y C4, y así activar estas vías<sup>7,10</sup>.

El caso expuesto presenta un patrón sugerente de activación del complemento: C3 normal-bajo y C4 bajo. Lo anterior pudiera ser compatible tanto

con activación de la VAC, como de la VCL. En el aSHU, los niveles de C4 suelen ser normales, aunque pueden estar disminuidos<sup>6,17</sup>. Por otro lado, niveles normales de C3 no excluyen la presencia de una mutación subyacente que pudiese generar aSHU<sup>9</sup>. Para el diagnóstico adecuado de patologías asociadas al complemento es necesario contar con la posibilidad de medir todas sus fracciones: CH50, AH50, C3, C4, C4d, FH, Factor I, Factor B, Bb, anticuerpos contra FH y C5b-9 soluble.

La disquisición entre SHU-Stx y aSHU es importante por las implicancias pronósticas y terapéuticas. El primero tiene una tasa de letalidad < 3%; 60-70% se recupera completamente, con un desarrollo a largo plazo de daño renal irreversible en hasta 25-30%, en forma de hipertensión, proteinuria, disminución del filtrado glomerular o desarrollo de enfermedad renal crónica (ERC), con necesidad de TRR permanente en aproximadamente 10%<sup>2,4,18</sup>. Por otro lado, el aSHU tiene una letalidad de 5-25% y una tasa de desarrollo de ERC con necesidad de TRR de hasta 50% durante la fase aguda, aumentando esta proporción en el tiempo y con peor pronóstico en adultos que en niños<sup>9,18,19</sup>. La búsqueda de Stx se recomienda de rutina en todos los casos de SHU, incluso sin diarrea<sup>18,20</sup>. Se ha descrito la presencia en deposiciones de EC-Stx por semanas posterior a una infección<sup>20</sup>.

El tratamiento es un aspecto importante. En el aSHU es fundamental “frenar prontamente” la activación del complemento mediante plasmaféresis terapéutica y/o Eculizumab; solo así se detendrá el daño orgánico, pudiendo cambiar el mal pronóstico de la enfermedad. En el SHU-Stx se requieren medidas de soporte, y evitar antibióticos bactericidas e inhibidores de la motilidad. La plasmaféresis se asocia a riesgos importantes, como ocurrió en este caso. Por lo anterior, si la patología no responde a ella, deberá ser descartada.

## Conclusión

El SHU-Stx es una enfermedad potencialmente grave que no tiene tratamiento específico. Su presentación clínica puede ser variable, lo que obliga a contar con herramientas para realizar un diagnóstico específico y descartar otras causas de MAT como el aSHU. Establecer el diagnóstico

definitivo en estos casos es fundamental, puesto que implica cambios en la conducta terapéutica y en el pronóstico de los pacientes.

## Referencias

1. Mele C, Remuzzi G, Noris M. Hemolytic uremic syndrome. *Seminars in Immunopathology*. 2014;36(4):399-420.
2. Cody E, Dixon B. Hemolytic uremic syndrome. *Pediatr Clin N Am*. 2019; 66: 235-46.
3. Cavagnaro SM F. Síndrome Hemolítico Urémico asociado a Shigatoxina: ¿Cómo prevenirlo?. *Revista Chilena de Pediatría*. 2019; 90(2): 139.
4. Prado V, Cavagnaro F, Grupo de Estudio de Infecciones por STEC. Síndrome hemolítico urémico asociado a infección por *Escherichia coli* productora de Shigatoxina (STEC) en pacientes chilenos: aspectos clínicos y epidemiológicos. *Rev Chilena Infectol*. 2008; 25: 435-44.
5. Noris M, Remuzzi G. Glomerular Diseases Dependent on Complement Activation, Including Atypical Hemolytic Uremic Syndrome, Membranoproliferative Glomerulonephritis, and C3 Glomerulopathy: Core Curriculum 2015. *Am J Kidney Dis*. 2015; 66 (2): 359-75.
6. Joseph C, Gattineni J. Complement disorders and hemolytic uremic syndrome. *Current Opinion in Pediatrics*. 2013; 25(2): 209-215.
7. Noris M, Mescia F, Remuzzi G. STEC-HUS, atypical HUS and TTP are all diseases of complement activation. *Nat Rev Nephrol*. 2012; 8: 622-33.
8. Frémeaux-Bacchi V, Fakhouri F, Garnier A, Bienaimé F, Dragon-Durey MA, Ngo S, et al. Genetics and outcome of atypical hemolytic uremic syndrome: a nationwide French series comparing children and adults. *Clin J Am Soc Nephrol*. 2013; 8 (4): 554-62.
9. Loirat C, Frémeaux-Bacchi V. Atypical hemolytic uremic syndrome. *Orphanet J Rare Dis* 2011; 6: 60.
10. Ståhl AL, Sartz L, Karpman D. Complement activation on platelet-leukocyte complexes and microparticles in enterohemorrhagic *Escherichia coli*-induced hemolytic uremic syndrome. *Blood*. 2011; 117 (20): 5503-13.
11. Loirat C, Fakhouri F, Ariceta G, Besbas N, Bitzan M, Bjerre A et al. An international consensus approach to the management of atypical hemolytic uremic syndrome in children. *Pediatr Nephrol*. 2016; 31 (1): 15-39. Ferraris J, Ferraris V, Acquier A, Sorroche P, Saez M, Ginaca A et al. Activation of the alternative pathway of complement during the acute phase of typical haemolytic uraemic syndrome. *Clinical & Experimental Immunology*. 2015;181(1):118-125.

12. Orth D, Khan A, Naim A, Grif K, Brockmeyer J, Karch H et al. Shiga Toxin Activates Complement and Binds Factor H: Evidence for an Active Role of Complement in Hemolytic Uremic Syndrome. *The Journal of Immunology*. 2009;182(10):6394-400.
13. Thurman J, Mariani R, Emlen W, Wood S, Smith C, Akana H, et al. Alternative Pathway of Complement in Children with Diarrhea-Associated Hemolytic Uremic Syndrome. *Clinical Journal of the American Society of Nephrology*. 2009;4(12):1920-1924.
14. Orth D, Würzner R. Complement in Typical Hemolytic Uremic Syndrome. *Seminars in Thrombosis and Hemostasis*. 2010;36(06):620-624.
15. Karnisova L, Hradsky O, Blahova K, Fencel F, Dolezel Z, Zaoral T, et al. Complement activation is associated with more severe course of diarrhea-associated hemolytic uremic syndrome, a preliminary study. *European Journal of Pediatrics*. 2018;177(12):1837-1844.
16. Caprioli J, Noris M, Brioschi S, Pianetti G, Castelletti F, Bettinaglio P, et al. Genetics of HUS: the impact of MCP, CFH, and IF mutations on clinical presentation, response to treatment, and outcome. *Blood*. 2006;108(4):1267-79.
17. Fakhouri F, Zuber J, Frémeaux-Bacchi V, Loirat C. Haemolytic uraemic syndrome. *The Lancet*. 2017;390(10095):681-696.
18. Sepúlveda R, Tagle R, Jara A. Síndrome hemolítico urémico atípico. *Rev Med Chile*. 2018;146:770-779.
19. Ruggerenti P, Noris M, Remuzzi G. Thrombotic microangiopathy, hemolytic uremic syndrome, and thrombotic thrombocytopenic purpura. *Kidney Int*. 2001;60(3):831-46.