

Compromiso pulmonar en vasculitis asociadas a anticuerpos anticitoplasma de neutrófilos

FABIÁN ELGUETA^{1,4}, PAMELA WURMANN²,
MACARENA MAC-NAMARA³, JUAN GRANDJEAN¹,
LEOPOLDO ARDILES¹

Pulmonary manifestations of anti-neutrophil cytoplasmic antibody associated vasculitis

This article reviews the pulmonary manifestations of anti-neutrophil cytoplasmic antibody associated vasculitis (AAV). Its frequency in the different phenotypes of the disease, clinical manifestations and updated therapeutic recommendations are reviewed, aiming to alert the medical community about the existence of these diseases. We pretend to stimulate a timely suspicion, diagnostic precision, and the implementation of effective therapies, to reduce the eventual sequelae derived from a diagnostic omission or an inappropriate treatment for the different clinical scenarios in which these diseases appear.

(Rev Med Chile 2022; 150: 505-511)

Key words: Anti-Neutrophil Cytoplasmic Antibody-Associated Vasculitis; Churg-Strauss Syndrome; Granulomatosis with Polyangiitis; Lung; Microscopic Polyangiitis.

Las vasculitis asociadas a anticuerpos contra el citoplasma de neutrófilos (VAA) son enfermedades autoinmunes caracterizadas por la inflamación y destrucción de vasos sanguíneos de pequeño calibre y la presencia de anticuerpos circulantes dirigidos contra antígenos normalmente presentes en el citoplasma de granulocitos neutrófilos (ANCA).

No siendo el objetivo de este manuscrito, los lectores encontrarán una muy buena revisión de los aspectos generales de estas enfermedades, incluidas su patogénesis, en artículos de revisión recientes¹.

Los fenotipos clínicos tradicionalmente descritos para VAA incluyen la granulomatosis con poliangeitis (GPA), poliangeitis microscópica (PAM), granulomatosis eosinofílica con poliangeitis (GEPA) y las vasculitis limitadas al riñón, aunque se ha demostrado que la clasificación de acuerdo al anticuerpo contra el antígeno leucocitario involucrado, proteinasa-3 (PR3) o

mieloperoxidasa (MPO) en la amplia mayoría de los casos, puede tener una mayor utilidad clínica. Cuadros clínicos como la hemorragia alveolar difusa (HAD), glomerulonefritis rápidamente progresiva, el síndrome riñón-pulmón, úlceras o deformidades de la vía aérea superior, púrpura palpable, imágenes pulmonares nodulares o cavitantes, mononeuritis múltiple y el carácter multiorgánico de su presentación, permiten establecer la sospecha clínica. Estas manifestaciones obedecen a la preferencia de afectación por vasos de pequeño calibre (arteriolas, vénulas y capilares) cuya alteración resulta más evidente en los órganos descritos.

Dada la alta vascularización del sistema respiratorio, es esperable que este sea un territorio de frecuente expresión clínica de estas enfermedades, describiéndose compromiso de este entre 30 y 50% de los pacientes con PAM, hasta 60% en GEPA (95% incluyendo asma) y de 67 a 85% en GPA².

¹Instituto de Medicina, Facultad de Medicina, Universidad Austral de Chile. Valdivia, Chile.

²Departamento de Medicina, Hospital Clínico Universidad de Chile. Santiago, Chile.

³Medicina Interna, Hospital Clínico de la Fuerza Aérea de Chile. Santiago, Chile.

⁴Reumatología, Clínica Alemana de Valdivia. Valdivia, Chile.

Trabajo no recibió financiamiento.

Los autores declaran no tener conflictos de interés.

Recibido el 27 de abril de 2021, aceptado el 7 de abril de 2022.

Correspondencia a:

Leopoldo G. Ardiles
Laboratorio de Nefrología,
Instituto de Medicina, Facultad de Medicina, Universidad Austral de Chile. Valdivia, Chile.
leopoldoardiles@gmail.com

Siendo el compromiso del árbol respiratorio diverso y ubicuo, resulta importante destacar su heterogeneidad y fuerte prevalencia (Tabla 1), aunque por razones de espacio, no se incluirá aquí el compromiso otorrinolaringológico ni tráqueo-bronquial superior.

El objetivo de esta revisión es actualizar a los especialistas en medicina interna y a la comunidad médica en general en un área poco reconocida y subdiagnosticada de estas vasculitis, pese a su influencia en la mortalidad, con el interés de fomentar una adecuada capacidad diagnóstica y conocer las expectativas terapéuticas. Para ello

describiremos los aspectos clínico-epidemiológicos y terapéuticos de la afectación pulmonar en las VAA de acuerdo a sus principales formas de presentación clínica, como son la hemorragia alveolar difusa, los nódulos pulmonares, el asma bronquial y la enfermedad pulmonar intersticial (Figura 1).

Hemorragia alveolar

La hemorragia alveolar difusa (HAD) es la manifestación pulmonar más grave de estas enfermedades, con mortalidad de 10-25%, siendo

Tabla 1. Formas de compromiso pulmonar en vasculitis asociadas a anticuerpos anticitoplasma de neutrófilos

	Granulomatosis con poliangéitís ^{8,16}	Poliangéitís microscópica ^{8,16}	Granulomatosis eosinofílica con poliangéitís ^{8,16}
Hemorragia alveolar	22-30%	25-60%	3-8%
Granulomatoso pulmonar (nódulos)	40-89%	7%	14%
Enfermedad pulmonar difusa	Hasta 23%	Hasta 45%	Raro
Asma	8%	5%	95-100%

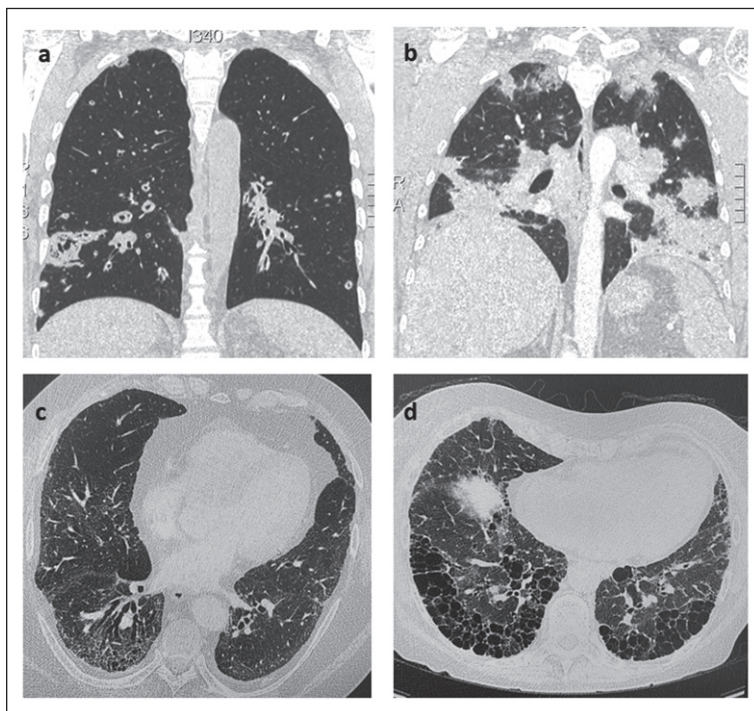


Figura 1. Imágenes de tomografía ilustrando patrones lesionales pulmonares más característicos en pacientes con vasculitis asociadas a anticuerpos anticitoplasma de neutrófilos. **a)** nódulos cavitados, **b)** hemorragia alveolar difusa, **c)** y **d)** enfermedad pulmonar intersticial fibrosante.

más frecuente en PAM (Tabla 1). El cuadro es secundario a una capilaritis pulmonar mediada por inflamación neutrofílica, con necrosis de la pared capilar y salida de eritrocitos al alvéolo. La sintomatología más frecuente es la disnea, por ocupación alveolar, explicable también por la hipoxemia y anemia secundarias. La radiografía de tórax puede ser normal hasta en 50% de los casos y la tomografía axial computada (TAC) (Figura 1b) muestra compromiso bilateral, opacidades en vidrio esmerilado (OVE), patrón tipo “empedrado” y ensanchamiento de tabiques intra e interlobares. El diagnóstico se confirma mediante lavado broncoalveolar, que revela alícuotas progresivamente más hemorrágicas y presencia de $\geq 20\%$ de hemosiderófagos. Se debe hacer un buen diagnóstico diferencial con patologías vasculares no inflamatorias, neoplasias y daño por drogas. Muchos de estos casos pueden requerir ventilación mecánica y diálisis por la frecuente asociación con falla renal, con una mortalidad de 33% a un año.

El tratamiento de la HAD estará sujeto a los lineamientos de una enfermedad grave. En cuanto al uso de plasmáferesis, su uso se ha ido desaconsejando en la medida que la evidencia no ha mostrado beneficios. El estudio PEXIVAS³ multicéntrico, con 704 pacientes, evaluó la utilidad de plasmáferesis en pacientes con VAA y enfermedad grave (velocidad de filtración glomerular < 50 ml/min o HA), sin demostrar diferencias significativas en HAD grave o no. Revisiones sistemáticas recientes tampoco muestran beneficio⁴, de tal modo que las guías recientemente publicadas por el Colegio Americano de Reumatología en conjunto con la Fundación Vasculitis⁵ no recomiendan su uso rutinario, a excepción de una medida de salvataje. Otra medida de excepción en este grupo de pacientes es la oxigenación por membrana extracorpórea (ECMO), que aún posee escasa evidencia, pero que en estudios retrospectivos ha mostrado beneficio y se podría considerar otra terapia excepcional, aunque aún faltan estudios para generar una recomendación⁶.

Enfermedad granulomatosa necrotizante del pulmón (nódulos)

Los nódulos pulmonares se ven principalmente en GPA (50%) y más bien asociados a reactividad contra PR3. Pueden ser únicos o múltiples, la

mayoría con cavitaciones por necrosis central y su presentación clínica puede ser asintomática o con tos, disnea y dolor torácico. Las imágenes, radiografía de tórax y TAC, son vitales para su detección (Figura 1a), por lo poco específico de sus síntomas, aunque el diagnóstico definitivo se realiza por biopsia (percutánea, transbronquial o quirúrgica), permitiendo diferenciarlo de neoplasias e infecciones como coccidioidomycosis, histoplasmosis y tuberculosis. La principal complicación es la colonización de la cavidad por *Aspergillus*. La respuesta al tratamiento inmunosupresor es variable, con períodos de remisión y exacerbación⁷.

Estas lesiones, si se acompañan de otras manifestaciones que otorguen gravedad, deben ser tratadas como enfermedad grave, a diferencia del compromiso aislado que se considera no grave (Tabla 2). Para los casos graves, la primera línea de inducción son los glucocorticoides asociados a ciclofosfamida o rituximab, prefiriendo este último por su menor toxicidad; para la mantención de la remisión, se recomienda rituximab por sobre azatioprina o metotrexato, ya que se asocia a menos recaídas. En el caso de la enfermedad no grave, la primera opción son los glucocorticoides asociados a metotrexato, por sobre azatioprina, micofenolato o rituximab, aunque este último se podría considerar en ciertas situaciones clínicas como recaídas bajo metotrexato, disfunción renal o hepática asociada o dudas de adherencia a tratamiento. Para la mantención de la remisión en los casos no graves, se utiliza el mismo régimen utilizado en la inducción⁵.

Un adecuado tratamiento de esta condición conduce a su desaparición sin secuelas en 50% de los casos, en 40% deja alguna cicatriz y en 10% puede no desaparecer⁸.

Asma bronquial

El asma bronquial, como manifestación de VAA, es característico y casi exclusivo de la GEPA. Esta VAA tiene una fase prodrómica, que puede durar años, en la cual predomina el asma, que se presenta en 96 a 100% de los pacientes, característicamente de inicio tardío y funcionalmente indistinguible del asma común. Hay una importante asociación con compromiso respiratorio alto (47 a 93%) caracterizado por pólipos nasales,

Tabla 2. Tratamiento del compromiso respiratorio en vasculitis asociadas a anticuerpos anticitoplasma de neutrófilos, según gravedad y tipo de vasculitis. (Modificado a partir de referencia # 11)

	Tipo de vasculitis	Inducción	Mantención
Enfermedad grave: amenaza de órgano o riesgo vital (hemorragia alveolar, compromiso de SNC, renal o cardíaco, MNM, isquemia mesentérica, isquemia digital o de una extremidad)	PAM/GPA	GC+ (RTX o CF)	RTX o AZA
	GEPA (FFS \geq 1)	GC+ (CF o RTX)	MTX o AZA o MFN
Enfermedad no grave: sin amenaza de órgano, ni riesgo vital (rinosinusitis, asma, síntomas sistémicos leves, enfermedad cutánea no complicada, sinovitis leve)	PAM/GPA	GC+ (MTX o AZA ó MFN)	MTX o AZA o MFN
	GEPA (FFS = 0)	GC+ (MEP o MTX o AZA o MFN)	MTX o AZA o MFN

PAM: Poliangeítis microscópica; GPA: Granulomatosis con poliangeítis; GEPA: Granulomatosis con eosinofilia y poliangeítis; MNM: Mononeuritis múltiple; SNC: Sistema nervioso central; GC: Glucocorticoides CF: Ciclofosfamida; RTX: Rituximab; MTX: Metotrexato; MFN: Micofenolato; AZA: Azatioprina; MEP: Mepolizumab; OMAL: Omalizumab; FFS: *Five Factor Score*.

rinitis alérgica y sinusitis crónica, aunque solo 25% tiene antecedentes de ser atópicos. En más de 40% de los casos el asma evoluciona con un curso clínico grave y con exacerbaciones frecuentes en los meses previos al diagnóstico de la GEPA⁹. Ello es seguido por la fase eosinofílica caracterizada por aumento de eosinófilos circulantes, los que infiltran órganos, particularmente pulmones, tracto gastrointestinal y corazón. En esta etapa pueden aparecer infiltrados intersticiales (86%) tipo OVE, inespecíficos y migratorios. El 66% tiene engrosamiento de las paredes bronquiales y bronquiectasias y 25% puede tener nódulos, generalmente periféricos¹⁰. Finalmente, ocurre la fase de vasculitis de vaso pequeño propiamente tal. Solo el 10 a 40% de los casos son ANCA positivos, generalmente anti-MPO. La histología de lesiones pulmonares acompañantes confirma la importante participación de los eosinófilos en la enfermedad.

Desde el punto de vista terapéutico, el abordaje debe ser multidisciplinario con participación de especialistas en otorrinolaringología, enfermedades respiratorias y reumatólogos, individualizando las decisiones para cada paciente. Se sugiere seguir las recomendaciones generales del tratamiento del asma y para la fase de vasculitis, el tratamiento se adecuará a la gravedad de la GEPA. Para la terapia de inducción, la guía 2021 del Colegio Americano de Reumatología¹¹ recomienda, en todos los casos, glucocorticoides asociados a algún inmunosupresor, que varía de acuerdo a la gravedad del

compromiso. Si la enfermedad es leve puede ser azatioprina, metotrexato, micofenolato o mepolizumab (anticuerpo monoclonal anti IL-5). Si el compromiso es grave, debe combinarse con ciclofosfamida o rituximab; este último ha surgido como una alternativa terapéutica tanto para casos nuevos como recaídas, con tasas de remisión entre 36 y 100% a 6-36 meses, principalmente en aquellos ANCA positivos¹².

Adicionalmente, omalizumab (anticuerpo monoclonal anti-IgE) surge como una alternativa para pacientes con IgE alta y asma refractaria, mientras que mepolizumab es de utilidad en aquellos con predominio de eosinofilia. Para la mantención de la remisión, se recomienda utilizar azatioprina, metotrexato o micofenolato. A pesar del tratamiento exitoso de la vasculitis, las recaídas son frecuentes y 40% de los pacientes mantiene un asma de curso grave².

Enfermedad pulmonar intersticial

La enfermedad pulmonar intersticial (EPI) es una manifestación poco frecuente pero grave de las VAA. En 1990 se reportaron los primeros casos y desde entonces se ha publicado un número creciente de evidencias de este compromiso. Ocurre generalmente sobre los 65 años, predominantemente asociado a anticuerpos contra MPO, sin claras diferencias por sexo y con variaciones en la distribución geográfica, predominando en orienta-

les. La EPI es más frecuente en cohortes japonesas comparado con pacientes occidentales, 43,5% en serie japonesa¹³ vs. 2,7% en serie británica¹⁴. Por otra parte, en pacientes con PAM, la prevalencia no parece tener diferencias geográficas (Argentina 32%, Grecia 39%, Chile 45%)^{14,15}. Se ha reportado 23% de EPI en GPA y solo 1 caso en GEPA¹⁶.

Se plantea que la fibrosis sería secundaria a múltiples episodios de hemorragia alveolar, clínicas o subclínicas, gatillando mecanismos de reparación exagerados, explicación que parece insuficiente, pues otras condiciones que presentan HA no desarrollan EPI. Por otra parte, los anticuerpos anti-MPO parecen tener rol patogénico, favoreciendo la génesis de productos oxidativos, activando neutrófilos que liberan enzimas proteolíticas o las trampas extracelulares de los neutrófilos (NETs) que activan fibroblastos y favorecen su diferenciación a miofibroblastos. Los eosinófilos tisulares al secretar IL-4, IL-5 y TGF-beta activan mecanismos de reparación que contribuyen al desarrollo de fibrosis. El tabaco y la isquemia pulmonar crónica favorecen la expresión de MPO en células epiteliales.

Clinicamente se presenta con disnea progresiva (50-73%), tos no productiva (20-60%) y crepitaciones pulmonares tipo crujidos¹⁷; hasta 1/3 de los pacientes presenta fiebre, siendo necesario descartar infección. Debut agudo y grave con hemoptisis o hemorragia alveolar es poco frecuente (5%). Se ha descrito que pacientes con PAM que desarrollan EPI tienen una respuesta inflamatoria sistémica menos grave vs pacientes sin ella, con menor elevación de VHS, compromiso renal y de nervio periférico¹⁶. Lo más frecuente es que la EPI se presente concomitante (36-67%) o preceda al diagnóstico de VAA (14-85%, meses hasta 12 años); el desarrollo de EPI en pacientes con VAA ya diagnosticada es infrecuente (< 20%)^{18,19}.

La tomografía axial computada de alta resolución es fundamental para el diagnóstico de EPI (Figuras 1c, 1d), siendo bien conocida la correlación histopatológica con los patrones radiológicos. En la mayoría de los pacientes el compromiso es bilateral y simétrico (> 50%), siendo el patrón más frecuente el de neumonía intersticial usual (NIU), hasta en 60% de los pacientes con PAM. Se caracteriza por disminución del volumen pulmonar, opacidades de tipo reticular de localización basal y periférica y panalización; sin embargo, lo más frecuente es encontrar OVE, hasta en 90% de los

casos. Menos frecuente es el patrón de neumonía intersticial no específica (NINE), hasta en 1/3 de los casos, caracterizado por OVE periférico, engrosamiento septal, consolidación o ambos. La panalización ocurre en 23-52% (NINE fibrosante) y también pueden observarse anormalidades de vía aérea como bronquiolititis y bronquiectasias por tracción. Hasta ahora no se ha descrito un hallazgo específico en la imagenología que sugiera que la etiología de la EPI es una VAA y hasta 40% no es posible clasificarlo en ninguno de estos patrones. Con mucha menor frecuencia se han descrito variedades de EPI como la neumonía intersticial descamativa, neumonía y la fibroelastosis peulroparenquimatosas.

En el laboratorio destaca la marcada elevación de la velocidad de eritrosedimentación (VHS) y proteína C reactiva, lo que permite sospechar que la EPI es secundaria, a diferencia de la fibrosis pulmonar idiopática (FPI), que puede tener reactivantes de fase aguda en rango normal o leve alza de VHS (< 2 veces sobre valor normal). Merece la pena destacar que 8,5% de los pacientes con FPI pueden desarrollar anti-MPO, no habiendo consenso si corresponden a una forma limitada de PAM, aunque a 5 años, 24,5% ha presentado otras manifestaciones de ella². Funcionalmente, el patrón restrictivo es característico en la espirometría, con una caída en la difusión de monóxido de carbono¹⁹.

La información en población latinoamericana es escasa, disponiéndose de un reporte de 17 pacientes chilenos con edad promedio de presentación de 65 años, 59% mujeres, 10 con NIU, 6 con NINE y 1 indeterminado. El 100 % tenía PAM, 94% anti-MPO. Si bien se describe que la EPI en contexto de VAA es de mal pronóstico, la supervivencia en este grupo de pacientes no fue diferente de los pacientes con VAA sin EPI¹⁵.

En cuanto al tratamiento, no existen aún ensayos clínicos con distribución aleatoria que avalen conductas precisas. La terapia debe ser individualizada, dependiendo de la extensión, progresión y gravedad de la enfermedad pulmonar, patrón radiológico o histopatológico, compromiso extrapulmonar, edad y comorbilidades. Datos extrapolados de EPI asociado a mesenquimopatías, así como la evidencia de utilidad de la ciclofosfamida, micofenolato, rituximab o azatioprina en otras manifestaciones de VAA, sugieren que podrían ser una alternativa terapéutica¹⁶.

En pacientes con VAA activa concomitante a la EPI o con un curso fibrótico progresivo, se recomienda terapia combinada con inmunosupresores y antifibróticos, basado en resultados de estudios de EPI en que se incluyeron pacientes con enfermedades del tejido conectivo como el INBUILD. Si la EPI es asintomática o leve (EPI no progresiva), se recomienda seguimiento clínico, tomográfico y funcional seriado para evaluar el momento de inicio de tratamiento antifibrótico¹⁶.

En pacientes con EPI y ANCA positivo, pero sin evidencia de vasculitis sistémica, el tratamiento corresponde al manejo terapéutico de la EPI y seguimiento regular para detectar la aparición de manifestaciones de vasculitis. Algunos autores proponen tratamiento inmunosupresor, sin embargo, este no disminuye el riesgo de desarrollo de VAA. En pacientes con patrón NIU, dado las similitudes a FPI, se propone el uso de antifibróticos como nintedanib o pirfenidona.

En pacientes con NINE de predominio inflamatorio (OVE, neumonía en organización o NINE celular) se ha propuesto el uso de tratamiento inmunosupresor. En pacientes con diagnóstico inicial de VAA, antes de la aparición de EPI, se recomienda tratamiento inmunosupresor habitual, asociado a seguimiento y evaluación seriada de EPI. En pacientes con deterioro respiratorio progresivo a pesar del tratamiento se debe considerar una evaluación por equipo de trasplante pulmonar¹⁶. Lesiones como OVE, el patrón reticular, engrosamientos septales y la consolidación pueden regresar con la terapia, no así la panalización¹⁷. Como medidas generales se recomienda suspender el tabaco y prevenir infecciones con vacunación antineumocócica e influenza¹⁷.

Los pacientes con PAM y EPI tienen peor pronóstico, con mortalidad a 2 años 4 veces mayor que pacientes sin EPI. Las principales causas de muerte son infecciones, falla respiratoria progresiva y exacerbación aguda de la EPI. Los pacientes con PAM-NIU tienen similar pronóstico a pacientes con FPI. La edad > 65 años, HAD al diagnóstico o patrón NIU son factores de mal pronóstico¹⁶.

Otras manifestaciones

El riesgo de enfermedad tromboembólica en los pacientes con VAA es alto, por lo tanto, siempre debe ser una posibilidad diagnóstica,

que además se debe prevenir. En el caso de que se produzca un tromboembolismo pulmonar sin otro factor de riesgo asociado, debe ser considerado como un evento provocado con riesgo transitorio (asumiendo el posterior control de la enfermedad) y, por tanto, el curso de la terapia anticoagulante debe ser por tiempo limitado y no de por vida⁵.

Las bronquiectasias se describen en hasta 30% de los pacientes, predominando en el sexo femenino y con serología MPO positiva. Están más asociadas a compromiso neurológico periférico, pero no renal, y al parecer no tendrían impacto en el curso y gravedad de la enfermedad²⁰.

Conclusión

El compromiso pulmonar de las VAA es heterogéneo y representa un desafío para el clínico, quien debe tener una alta sospecha clínica para lograr un diagnóstico oportuno y un tratamiento adecuado en una enfermedad que presenta una alta morbilidad y mortalidad de no ser detectada oportunamente.

Referencias

1. Kitching AR, Anders HJ, Basu N, Brouwer E, Gordon J, Jayne DR, et al. ANCA-associated vasculitis. *Nat Rev Dis Primers* 2020; 6 (1): 71.
2. Sacoto G, Boukhhal S, Specks U, Flores-Suarez LF, Cornec D. Lung involvement in ANCA-associated vasculitis. *Presse Med.* 2020; 49 (3): 104039.
3. Walsh M, Merkel PA, Peh CA, Szpirt WM, Puechal X, Fujimoto S, et al. Plasma Exchange and Glucocorticoids in Severe ANCA-Associated Vasculitis. *N Engl J Med.* 2020; 382 (7): 622-31.
4. Yamada Y, Harada M, Hara Y, Iwabuchi R, Hashimoto K, Yamamoto S, et al. Efficacy of plasma exchange for antineutrophil cytoplasmic antibody-associated systemic vasculitis: a systematic review and meta-analysis. *Arthritis Res Ther.* 2021; 23 (1): 28.
5. Chung SA, Langford CA, Maz M, Abril A, Gorelik M, Guyatt G, et al. 2021 American College of Rheumatology/Vasculitis Foundation Guideline for the Management of Antineutrophil Cytoplasmic Antibody-Associated Vasculitis. *Arthritis Rheumatol.* 2021; 73 (8): 1366-83.
6. O'Neil ER, Quinn RE, Olson TL, Rycus PT, Anders

- MM, Chartan CA, et al. Extracorporeal Membrane Oxygenation Support for Antineutrophil Cytoplasmic Antibody-associated Vasculitides: An ELSO Registry Analysis. *ASAIO J.* 2021.
7. Seo P, Specks U, Keogh KA. Efficacy of rituximab in limited Wegener's granulomatosis with refractory granulomatous manifestations. *J Rheumatol.* 2008; 35 (10): 2017-23.
 8. Flores-Suarez LF, Alba MA, Mateos-Toledo H, Ruiz N. Pulmonary Involvement in Systemic Vasculitis. *Curr Rheumatol Rep.* 2017; 19 (9): 56.
 9. Berti A, Cornec D, Casal Moura M, Smyth RJ, Dagna L, Specks U, et al. Eosinophilic Granulomatosis With Polyangiitis: Clinical Predictors of Long-term Asthma Severity. *Chest.* 2020; 157 (5): 1086-99.
 10. Greco A, Rizzo MI, De Virgilio A, Gallo A, Fusconi M, Ruoppolo G, et al. Churg-Strauss syndrome. *Autoimmun Rev.* 2015; 14 (4): 341-8.
 11. Chung SA, Langford CA, Maz M, Abril A, Gorelik M, Guyatt G, et al. 2021 American College of Rheumatology/Vasculitis Foundation Guideline for the Management of Antineutrophil Cytoplasmic Antibody-Associated Vasculitis. *Arthritis Care Res (Hoboken).* 2021; 73 (8): 1088-105.
 12. Akiyama M, Kaneko Y, Takeuchi T. Rituximab for the treatment of eosinophilic granulomatosis with polyangiitis: A systematic literature review. *Autoimmun Rev.* 2021; 20 (2): 102737.
 13. Arimura Y, Minoshima S, Tanaka U, Fujii A, Kobayashi M, Nakabayashi K, et al. [Pulmonary involvement in patients with myeloperoxidase specific-antineutrophil cytoplasmic antibody]. *Ryumachi.* 1995; 35 (1): 46-55.
 14. Katsumata Y, Kawaguchi Y, Yamanaka H. Interstitial Lung Disease with ANCA-associated Vasculitis. *Clin Med Insights Circ Respir Pulm Med.* 2015; 9 (Suppl 1): 51-6.
 15. Wurmman P, Sabugo F, Elgueta F, Mac-Namara M, Vergara K, Vargas D, et al. Interstitial lung disease and microscopic polyangiitis in Chilean patients. *Sarcoidosis Vasc Diffuse Lung Dis.* 2020; 37 (1): 37-42.
 16. Sebastiani M, Manfredi A, Vacchi C, Cassone G, Faverio P, Cavazza A, et al. Epidemiology and management of interstitial lung disease in ANCA-associated vasculitis. *Clin Exp Rheumatol.* 2020; 38 Suppl 124 (2): 221-31.
 17. Flores-Suárez L, Sacoto G. Interstitial Lung Disease and ANCA-Associated Vasculitis. *Curr Treat Options Rheumatol* 2019; 5: 213-29.
 18. Huang H, Wang YX, Jiang CG, Liu J, Li J, Xu K, et al. A retrospective study of microscopic polyangiitis patients presenting with pulmonary fibrosis in China. *BMC Pulm Med.* 2014; 14: 8.
 19. Fernandez Casares M, Gonzalez A, Fielli M, Caputo F, Bottinelli Y, Zamboni M. Microscopic polyangiitis associated with pulmonary fibrosis. *Clin Rheumatol.* 2015; 34 (7): 1273-7.
 20. Neel A, Espitia-Thibault A, Arrigoni PP, Volteau C, Rimbart M, Masseau A, et al. Bronchiectasis is highly prevalent in anti-MPO ANCA-associated vasculitis and is associated with a distinct disease presentation. *Semin Arthritis Rheum.* 2018; 48 (1): 70-6.